Centro Hospitalar e Universitário de Coimbra

CARACTERÍSTICAS IMAGIOLÓGICAS DO OSTEOSSARCOMA PRIMÁRIO

Subtipos Convencional e não Convencionais

Rui Alves Costa

30/03/2015

Introdução

- Tumor maligno caracterizado pela produção de matriz osteoide
- Segundo tumor maligno primário do osso mais comum (1º mieloma múltiplo)
- Tumor primário maligno do osso mais comum nos adolescentes e adultos jovens

Introdução

- Classificação OMS:
  - Convencional
  - Telangiectásico
  - Pequenas células
  - Central de baixo grau
  - Parosteal
  - Periosteal
  - Superfície de alto grau

  - Secundário

Introdução

- O OS convencional é facilmente identificável na radiografia:
  - Lesão intramedular
  - Metáfises dos ossos longos
  - Matriz osteoide *cloudlike*

- Os subtipos menos comuns têm características imagiológicas variáveis que frequentemente se sobrepõem às de outras entidades malignas e benignas, causando desafios diagnósticos.

Introdução

- As opções terapêuticas e os prognósticos são diferentes para os vários subtipos.
- Para um diagnóstico mais preciso, é importante para o radiologista estar familiarizado com as características imagiológicas dos vários subtipos (não convencionais) de OS.

Objectivos

- Papel das várias técnicas de imagem na avaliação do OS
- Discutir as características clínicas, os achados imagiológicos, o tratamento e o prognóstico dos subtipos de OS
- Diagnósticos diferenciais a considerar na avaliação dos vários subtipos

Osteossarcoma Convencional

Osteossarcoma Convencional

- Epidemiologia
  - Subtipo mais comum (75%)
  - Segunda e 3ª década de vida
  - ++ Homens e Raça Caucasiana
  - Esporádica (forma familiar rara)

Osteossarcoma Convencional

- Locais de envolvimento
  - Afecta ossos longos 70-80% (fémur, tíbia e úmero)
  - Raramente pélvis, mandíbula e coluna vertebral
  - Metáfises – envolve frequentemente a epífise

- Clínica
  - Inespecífica: dor; tumefacção palpável
  - Fratura patológica

Osteossarcoma Convencional

- Achados Imagiológicos
  - <u>Radiografia</u>
  - Lesão óssea com volumoso componente de tecidos moles
  - Com matriz osteoide com padrão amorfo (“*cloudlike*”)
  - Comportamento agressivo
    - Interrupção da cortical
    - Reacção perióstea (laminada, “*hair-on-end*”, “*sunburst*”, triângulo de Codman)

Osteossarcoma Convencional

- Achados Imagiológicos

Na extremidade proximal do úmero esquerdo observa-se lesão óssea com padrão permeativo, com ruptura da cortical, envolvendo a metáfise e terço proximal da diáfise,

Osteossarcoma Convencional

- Achados Imagiológicos

Localizada à região metafisária proximal da tíbia, observa-se presença de lesão óssea permeativa, com erosão da cortical anterior da tíbia, sem reacção perióstica acompanhante.

Osteossarcoma Convencional

- Achados Imagiológicos

No terço distal do fémur direito, envolvendo a metáfise, observa-se lesão óssea com padrão permeativo, com ruptura da cortical,

Osteossarcoma Convencional

- Achados Imagiológicos
  - RM
  - Estadiamento local; Planeamento cirúrgico
  - Estudo do osso todo na pesquisa de metastização (skip lesions)
  - Áreas de sinal intermédio/hipossinal em T1 e áreas de hipersinal em T2 a substituir a normal medula óssea.
  - Matriz mineralizada corresponde a áreas de hipossinal em T1 e T2.

Osteossarcoma Convencional

- Achados Imagiológicos

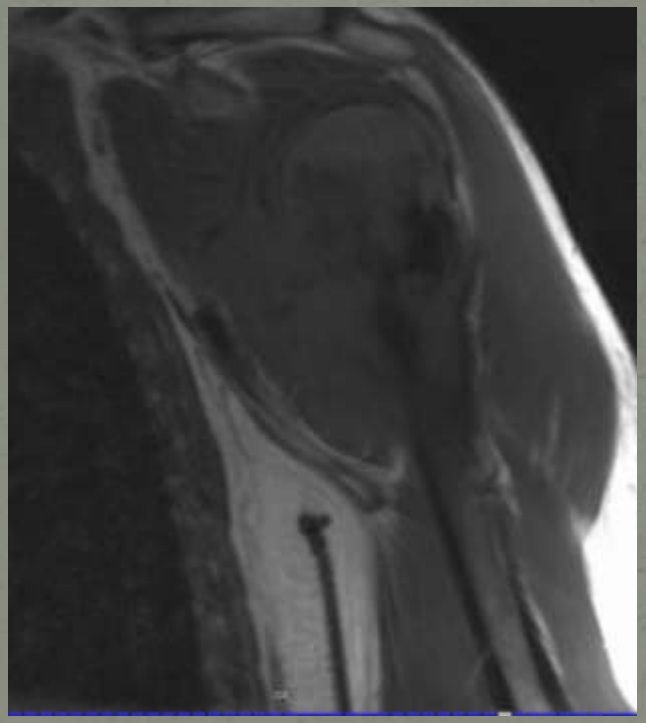

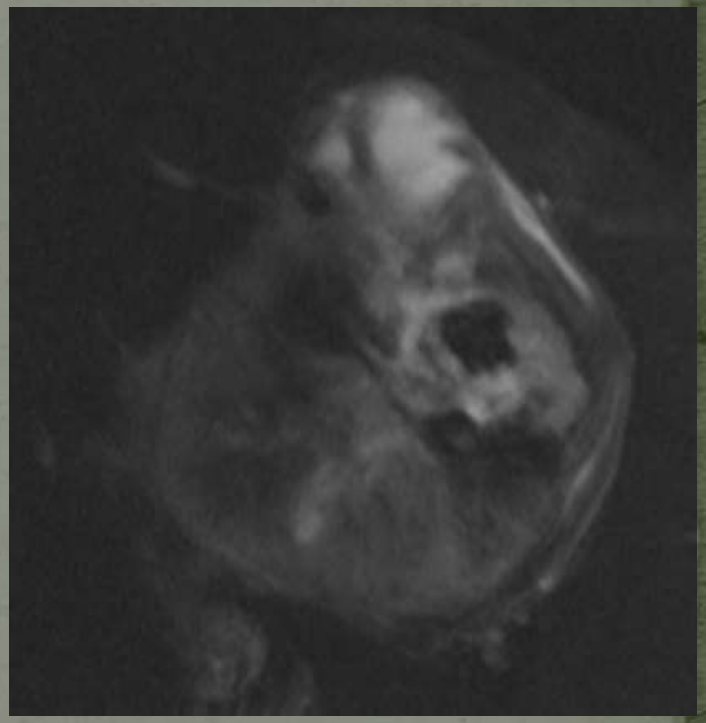

Observa-se lesão óssea da extremidade proximal do úmero esquerdo, com ruptura da cortical, ao longo da cabeça, metáfise e terço proximal da diáfise.
Associa-se a volumosa massa de tecidos moles circunferencial associada.

Osteossarcoma Convencional

- Achados Imagiológicos

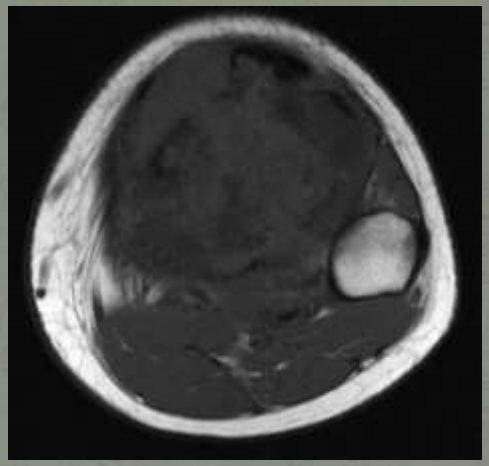
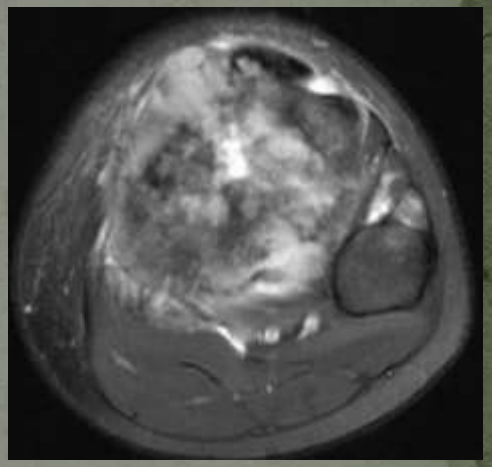

A lesão tumoral localiza-se na meta-epífise da tibia esquerda, com extensão à diáfise proximal e com atingimento da superfície articular.
Apresenta hiposinal heterogéneo em T1, hipersinal heterogéno em T2, com várias áreas hipointensas em T1 e T2 correpondendo a zonas de mineralização.
Há rotura da cortical predominantemente a nível da vertente anterior da tíbia e massa de tecidos moles associada a este nível,

Osteossarcoma Convencional

- Achados Imagiológicos

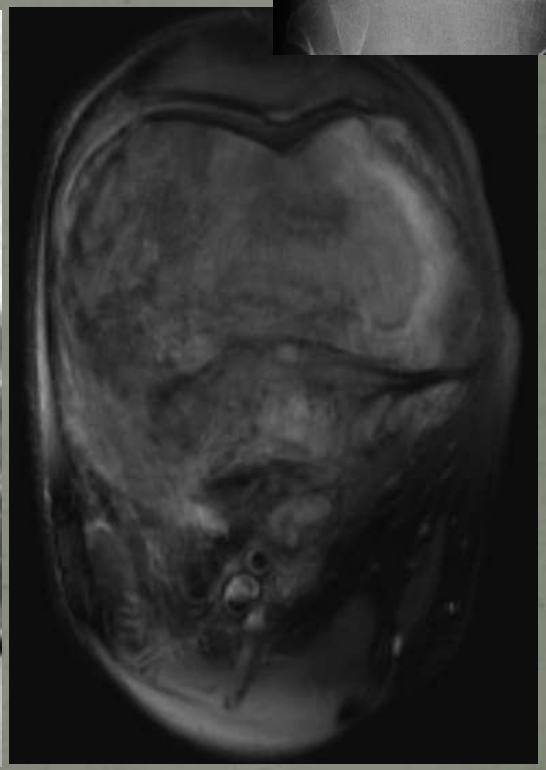

A lesões apresenta extensão intra-articular
Tem volumoso componente de tecidos moles

Osteossarcoma Convencional

- Tratamento e Sobrevida
  - QT
  - Cirurgia com preservação do membro/amputação
  - Sobrevida de 60-80% (aos 5A): depende da resposta à QT

Osteossarcoma Telangiectásico

Osteossarcoma Telangiectásico

- Tumor formador de osso caracterizado por volumosos espaços preenchidos por sangue, com ou sem septos.
- Celulas tumorais viáveis correspondem a 10% (áreas sólidas espessas a envolver os espaços quísticos)

- Epidemiologia
  - Subtipo raro (1,2-7%)
  - Primeira e 2ª década de vida
  - Mais comum em homens

Osteossarcoma Telangiectásico

- Locais de envolvimento
  - Metáfises dos ossos longos (++ fémur distal)
  - Raramente costelas, crânio, sacro e mandíbula

- Clínica
  - Inespecífica: semelhante ao OS convencional
  - Fratura patológica frequente (cerca de 25%)

Osteossarcoma Telangiectásico

- Achados Imagiológicos
  - <u>Radiografia</u>
  - Lesão óssea predominantemente lítica
  - Matriz osteoide escassa
  - Padrão geográfico com zona de transição larga
  - Sem margem esclerótica
  - Reação perióstea agressiva (triangulo Codman / laminada)
  - Expansão do córtex e/ou interrupção do mesmo
  - Fractura patológica é frequente

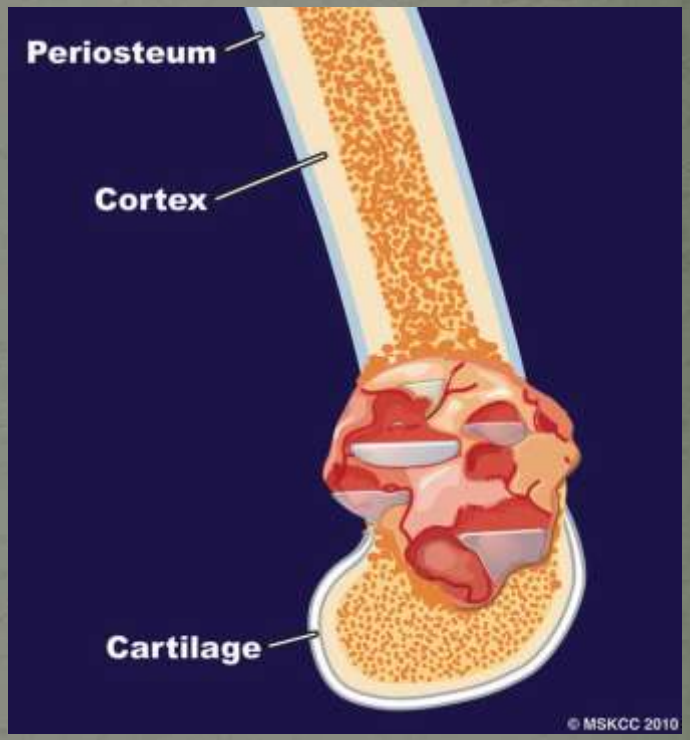

Osteossarcoma Telangiectásico

- Achados Imagiológicos

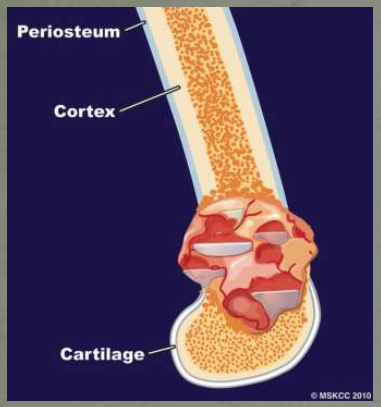

Radiografias da perna nas incidências de face e perfil mostram lesão lítica no terço distal da diáfise da tíbia esquerda com expansão da cortical óssea e áreas de interrupção da mesma.

Osteossarcoma Telangiectásico

- Achados Imagiológicos
  - RM
  - Hipossinal heterogéneo em T1
  - Hipersinal em T2 com múltiplas áreas quísticas e níveis fluido-fluido.
  - Áreas sólidas mostram realce após contraste paramagnético

Osteossarcoma Telangiectásico

- Achados Imagiológicos

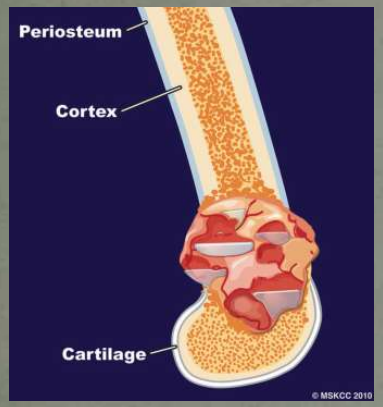

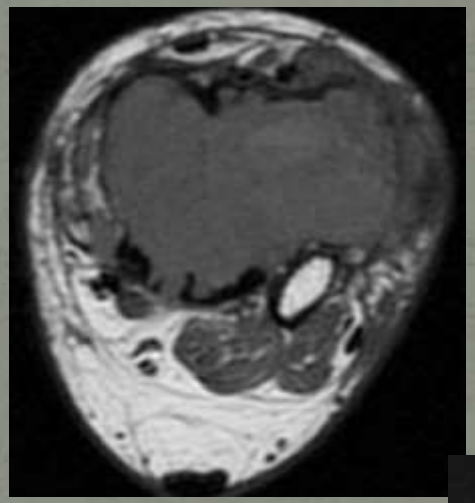

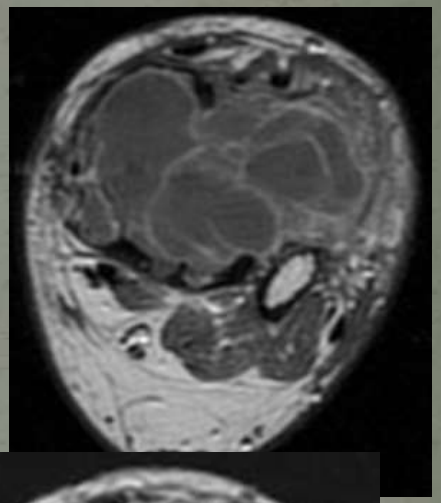

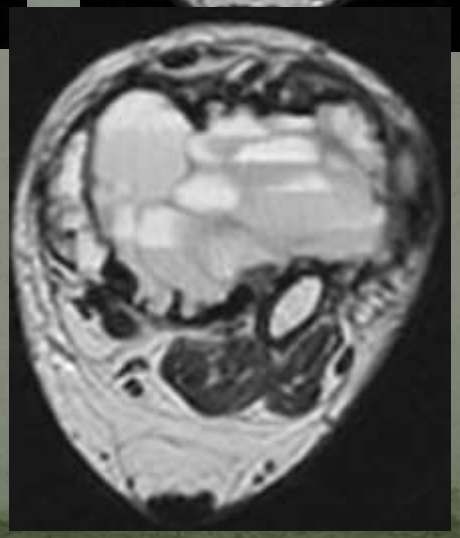

Imagens de RM mostram:
Realce dos septos após contraste
A lesão contém múltiplas áreas quísticas com evidentes níveis fluido-fluido

Osteossarcoma Telangiectásico

- Diagnóstico Diferencial
  - Quisto ósseo aneurismático
    - Lesão lítica com expansão óssea. Hemorragia com níveis fluido-fluido na TC e RM
    - Presença de espessamento nodular dos septos, matriz osteoide, massa de tecidos moles e padrão de crescimento agressivo favorecem OS

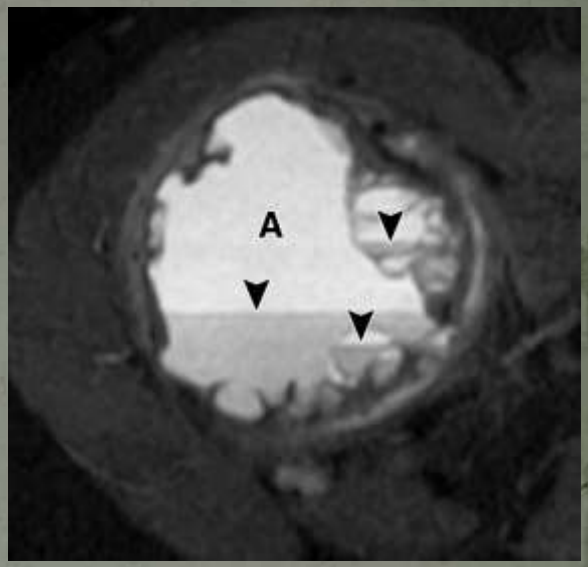

RM STIR axial do úmero proximal mostra múltiplos níveis fluido-fluido

Osteossarcoma Telangiectásico

- Diagnóstico Diferencial
  - Tumor de células gigantes
    - Radiografia: lesão expansiva lítica, localizado nas metáfises e epífises, junto ao osso subcondral
    - RM: lesão sólida com sinal intermédio em T1 e hipossinal em T2
    - Associa-se a quisto ósseo aneurismático em cerca de 14% dos casos (parte quística da lesão)

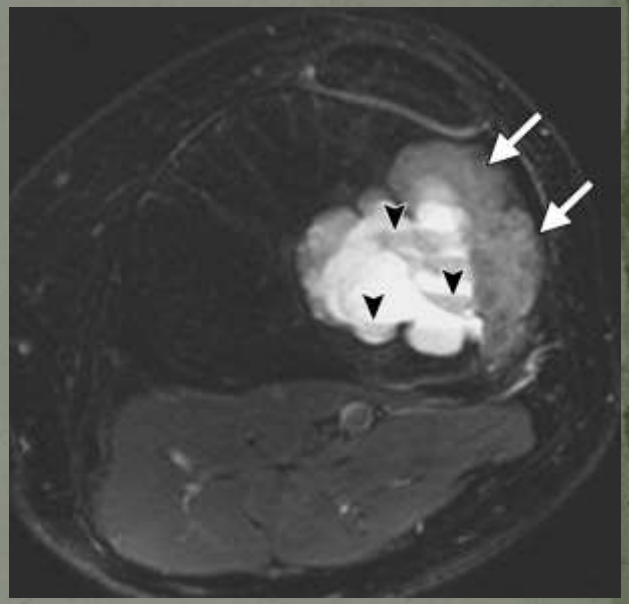

RM Axial T2 FS leão na tíbia com componente sólida e liquida com níveis fluido-fluido

  - Localização metafisária e aparência completamente quística favorecem o diagnóstico de OS.

Osteossarcoma Telangiectásico

- Tratamento e Sobrevida
  - QT (particularmente sensível)
  - Cirurgia com preservação do membro/amputação
  - Sobrevida semelhante ao OS convencional

Osteossarcoma de Pequenas Células

Osteossarcoma de Pequenas Células

- Tumor formador de osso caracterizado por histologicamente conter pequenas células redondas e azuis (semelhante ao sarcoma de Ewing)

- Epidemiologia
  - Aproximadamente 1% de todos os OS.
  - Segunda década de vida
  - Ligeiramente mais comum nas mulheres 1,1:1

Osteossarcoma de Pequenas Células

- Locais de envolvimento
  - Metáfises dos ossos longos (++ fémur)
  - Cerca de 15% limitados à diáfise

- Clínica
  - Inespecífica: dor; tumefacção palpável

Osteossarcoma de Pequenas Células

- Achados Imagiológicos
  - <u>Radiografia</u>
  - Lesão medular lítica
  - Padrão permeativo
  - Interrupção da cortical
  - Reação perióstea agressiva
  - Massa de tecidos moles e matriz osteoide
  - <u>TC e RM</u>
  - Avaliar extensão do tumor, massa de tecidos moles, matriz osteoide.

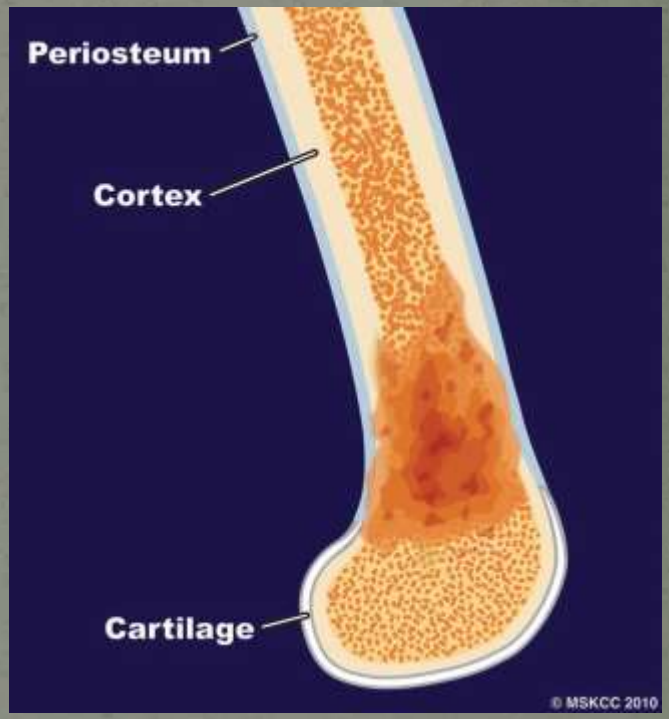

Osteossarcoma de Pequenas Células

- Achados Imagiológicos

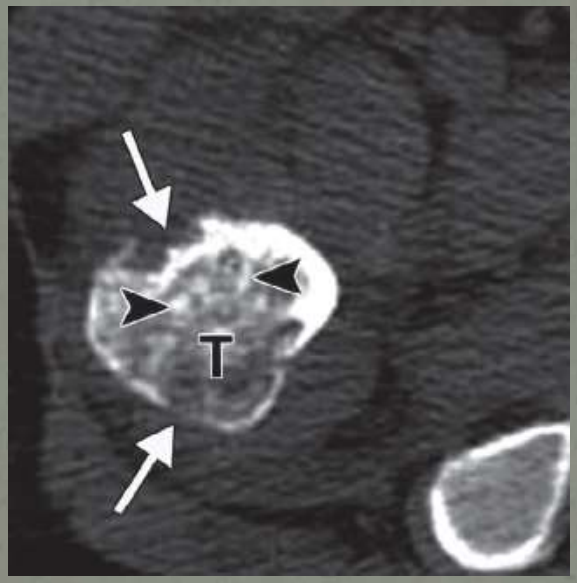

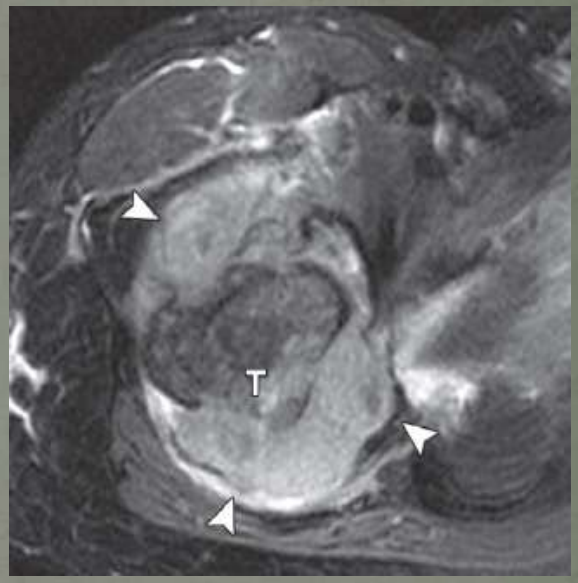

Radiografia: lesão lítica padrão permeativo, na metáfise do fémur, com fractura patológica (desvio dos topos)
TC: axial, sem civ, janela de osso, mostra lesão lítica com matriz osteoide (setas pretas) e interrupção da cortical (setas brancas)
RM: T2 FS - massa de tecidos moles circunferencial.

Osteossarcoma de Pequenas Células

- Diagnóstico Diferencial
  - OS convencional
    - Histologicamente
  - Sarcoma de Ewing
    - Semelhante imagio e histologicamente
    - Presença de matriz osteoide sugere OS

Osteossarcoma de Pequenas Células

- Tratamento e Sobrevida
  - QT
  - Cirurgia
  - Sobrevida 42-50%: inferior à do OS convencional e do sarcoma de Ewing

Osteossarcoma Central de Baixo Grau

Osteossarcoma Central de Baixo Grau

- Osteossarcoma endomedular bem diferenciado

- Epidemiologia
  - De 1 a 2% de todos os OS.
  - Terceira e 4º décadas de vida (++tardio)
  - Afecta igualmente homens e mulheres

Osteossarcoma Central de Baixo Grau

- Locais de envolvimento
  - Em 80% dos casos está presente nos ossos longos
  - Particularmente fémur distal e tíbia proximal

- Clínica
  - Inespecífica: dor (pode durar meses ou até anos); tumefacção palpável

Osteossarcoma Central de Baixo Grau

- Achados Imagiológicos
  - <u>Radiografia</u>
  - Lesão lítica expansiva com trabeculação grosseira (cerca de 60%)
  - Pode apresentar padrão densamente esclerótico e matriz osteoide (<30%)
  - Interrupção da cortical com/sem massa de tecidos moles associada

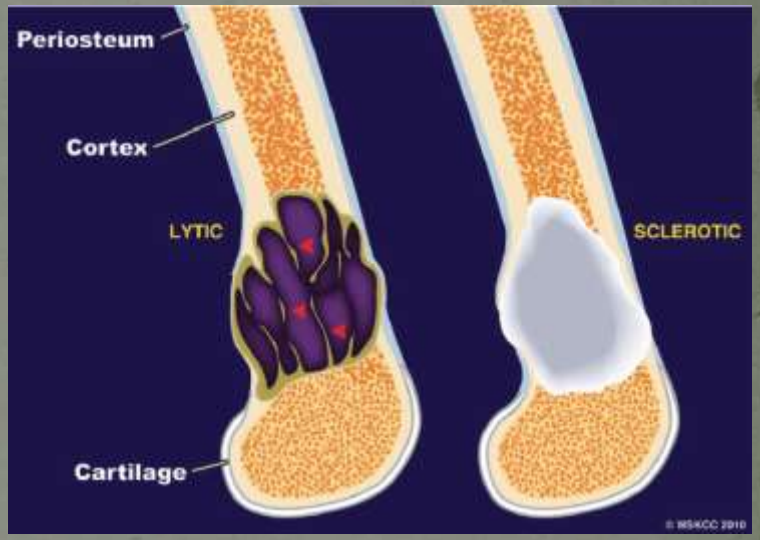

  - <u>TC e RM</u>
  - Avaliar extensão do tumor
  - Alterações da cortical não evidentes na radiografia

Osteossarcoma Central de Baixo Grau

- Achados Imagiológicos

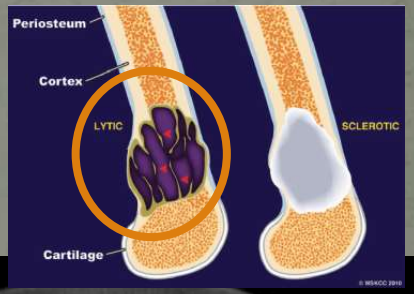

Radiografias da perna direita nas incidências de face e perfil e imagem de TC no plano axial mostram lesão lítica expansiva na diáfise da tíbia, com interrupção da cortical. Observa-se cavilha endomedular na tíbia (cirurgia prévia).

Osteossarcoma Central de Baixo Grau

- Achados Imagiológicos

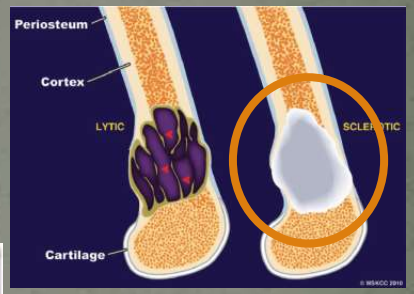

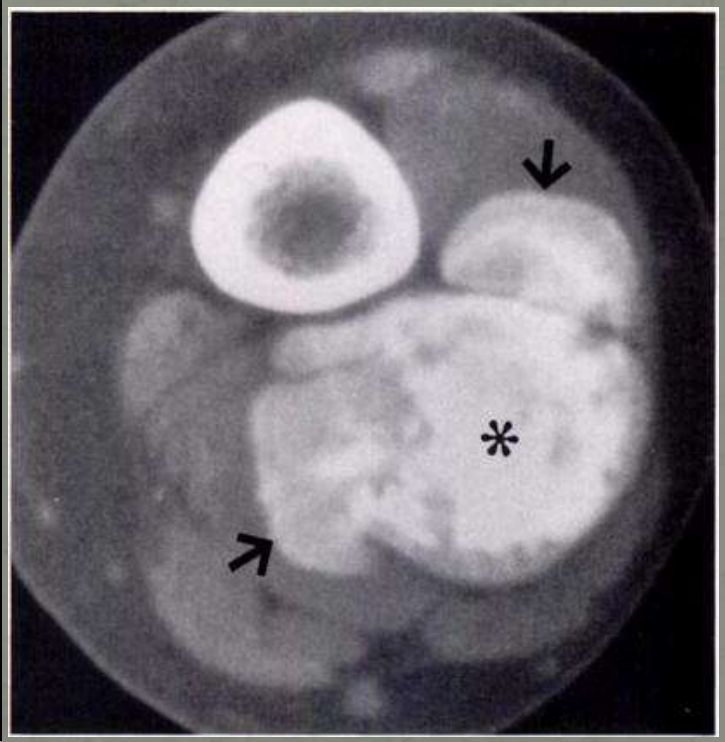

Radiografia face e TC da perna esquerda mostram lesão expansiva na diáfise da fíbula e massa de tecidos moles associada (densamente mineralizada)

Osteossarcoma Central de Baixo Grau

- Diagnóstico Diferencial
  - Displasia fibrosa
  - Fibroma não ossificante

- Presença de interrupção cortical, massa de tecidos moles e reacção perióstea sugerem diagnóstico de OS

Osteossarcoma Central de Baixo Grau

- Tratamento e Sobrevida
  - Resseção cirúrgica
  - Sobrevida substancialmente superior ao OS convencional (>90% aos 5A)
  - Se tratado com margens cirúrgicas inadequadas tem o potencial de se desdiferenciar, de recorrência local e de metastização

Osteossarcoma Parosteal

Osteossarcoma Parosteal

- Osteossarcoma de superfície de baixo grau
- Origina-se da camada externa (fibrosa) do periósteo

- Epidemiologia
  - Subtipo mais comum de OS superfície
  - Corresponde a 4% de todos OS
  - Ligeira predominância feminina
  - Terceira década de vida

Osteossarcoma Parosteal

- Locais de envolvimento
  - Metafises dos ossos longos
  - Em 70% dos casos envolve o fémur distal posterior

- Clínica
  - Tumefação sem dor (+frequente)
  - Tumefação palpável com dor.

Osteossarcoma Parosteal

- Achados Imagiológicos
  - <u>Radiografia</u>
  - Massa exofítica lobulada, adjacente ao osso, com ossificação densa central
  - Fase inicial pode mostrar plano de clivagem entre o tumor e o córtex adjacente (string sign) – linha radiolucente
  - Espessamento cortical sem evidente reacção perióstea

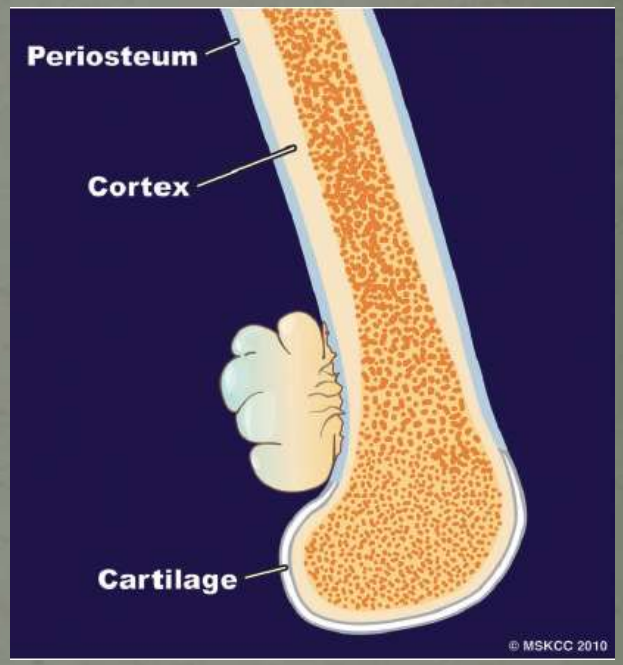

Osteossarcoma Parosteal

- Achados Imagiológicos

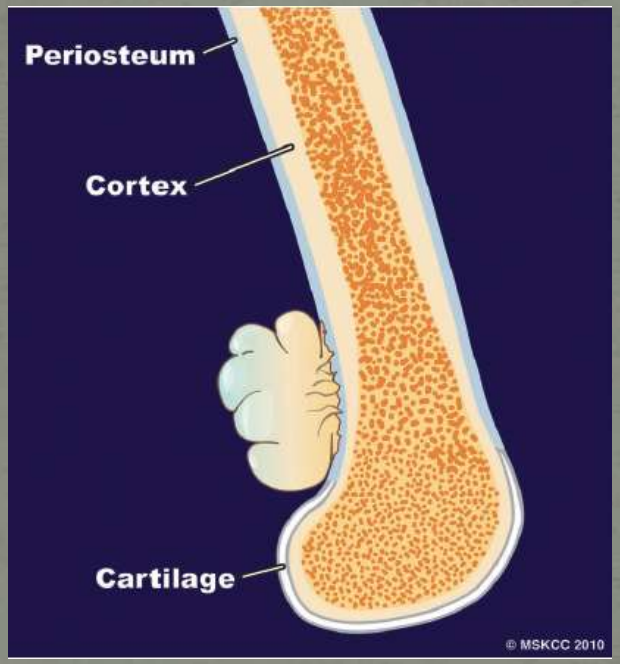

Radiografia do braço esquerdo na incidência de face mostra lesão exofítica com ossificação densa central

Osteossarcoma Parosteal

- Achados Imagiológicos

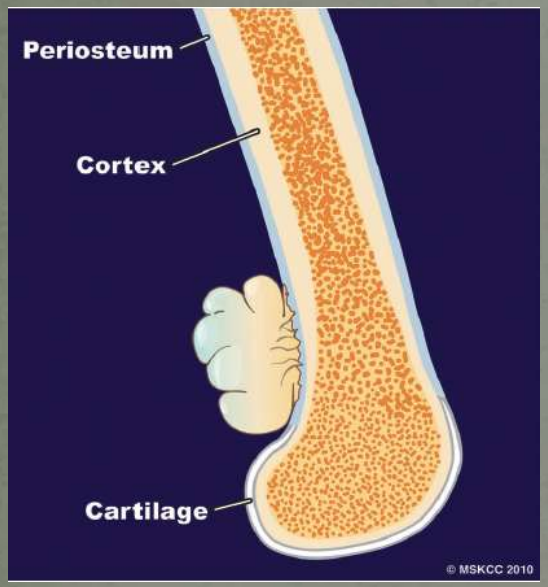

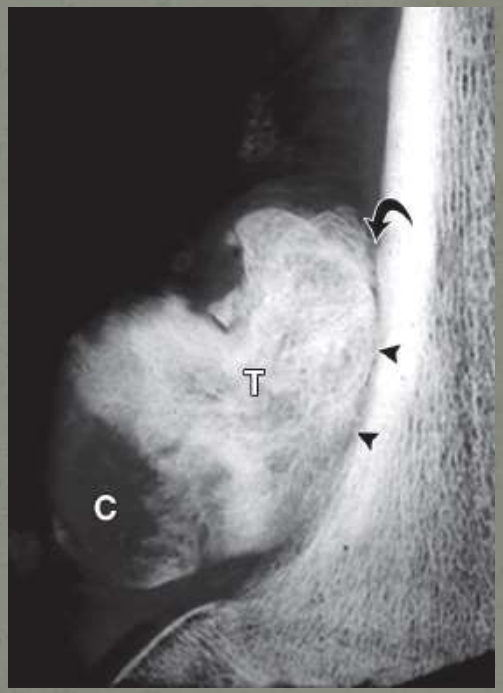

OS parosteal do fémur distal: Radiografia perfil e radiografia do corte sagital do espécime mostra massa exofítica centralmente mineralizado e com tecido condroide Observa-se plano de clivagem radiolucente (setas)

Osteossarcoma Parosteal

- Achados Imagiológicos
  - <u>RM</u>
  - Invasão da medular relativamente frequente (40-50%)
  - Matriz osteoide mostra hipossinal em T1 e T2.
  - Áreas de tecidos moles não mineralizadas correspondem a focos alto grau (22-64%)
  - Ocasionalmente pode ter tecido cartilagíneo com aparência *caplike*.

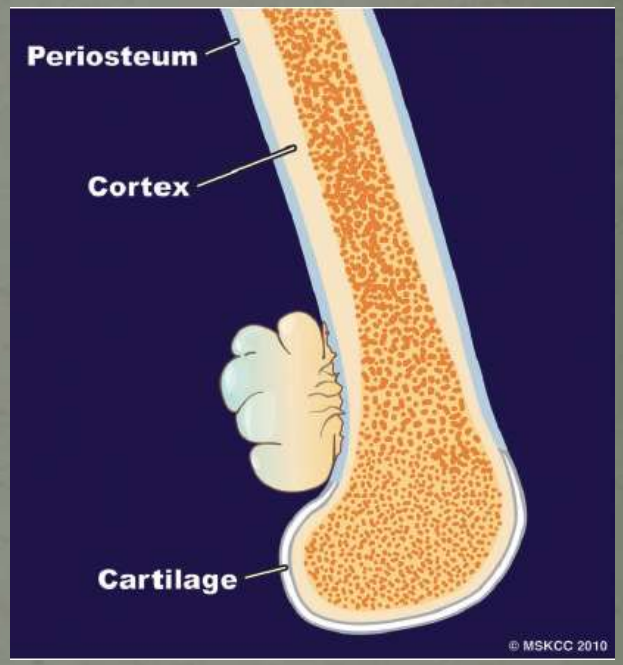

Osteossarcoma Parosteal

- Achados Imagiológicos

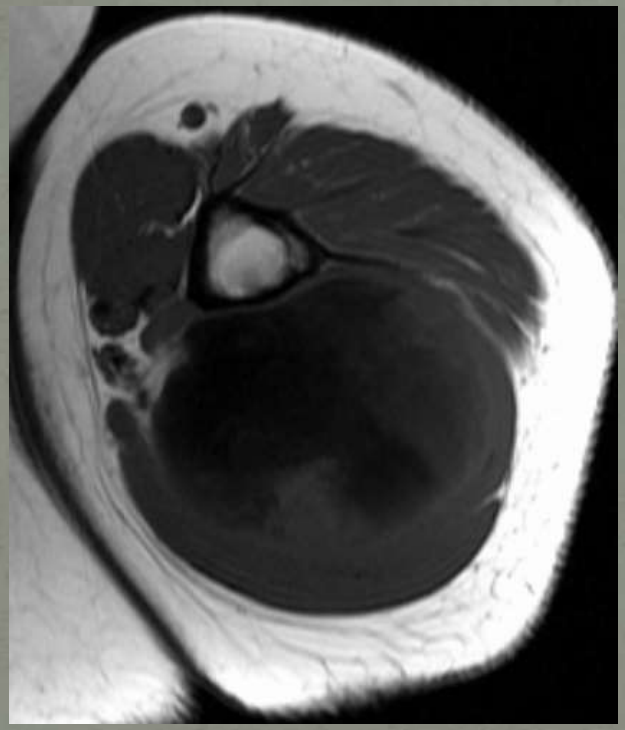

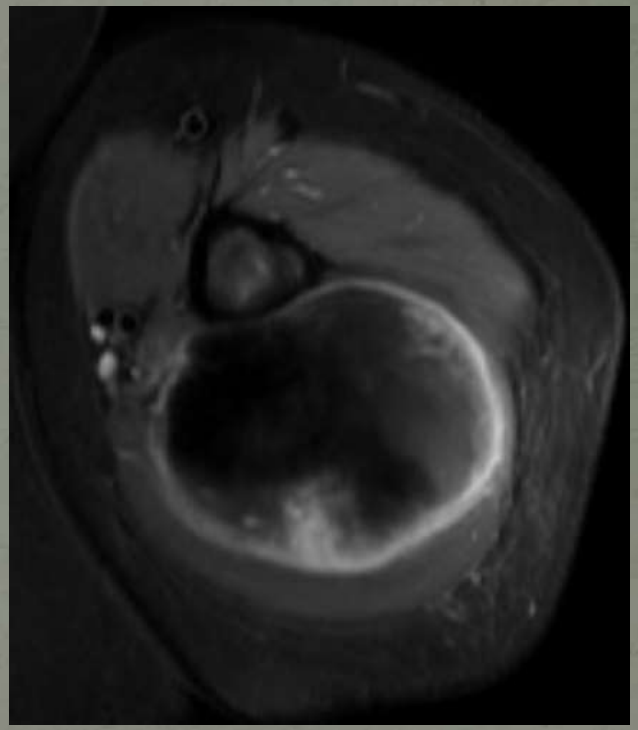

Imagens de RM no plano axial ponderados em T1 e T2 com saturação de gordura (D) mostra lesão com exuberante mineralização, de predomínio central (áreas de hipossinal em T1 e T2). A lesão não mostra extensão intramedular. Áreas de hipersinal em T2 correspondem a tecido cartilagíneo

Osteossarcoma Parosteal

- Diagnóstico Diferencial
  - Outros OS de superfície
  - Osteocondroma
    - Lesão justa-cortical com continuidade corticomedular com o osso adjacente, com capa cartilagínea.
  - No OS parosteal não há continuidade corticomedular entre o tumor e o canal medular adjacente.

RM ponderada DP FS mostra lesão com continuidade corticomedular com o fémur adjacente, capa catilagínea continua e regular

Osteossarcoma Parosteal

- Diagnóstico Diferencial
  - Miosite Ossificante
    - Massa de tecidos moles ossificada no musculo
    - Mostra ossificação gradual da periferia para o centro
    - Pode estar associada a história de trauma local
  - O padrão de ossificação do OS parosteal é inverso, com mineralização densa central.

Radiografia do úmero mostra massa de tecidos moles bem limitada com calcificação periférica.
História de trauma local à 2 meses.

Osteossarcoma Parosteal

- Tratamento e Sobrevida
  - Resseção cirúrgica
  - Focos de alto grau podem implicar QT adjuvante
  - Se ressecado incompletamente pode recidivar ou desdiferenciar
  - Sobrevida de 90% aos 5 anos.

Osteossarcoma Periosteal

Osteossarcoma Periosteal

- Osteossarcoma de superfície condroblástico de grau intermédio
- Origina-se da camada interna (germinativa) do periósteo

- Epidemiologia
  - Subtipo mais comum que OS de alto grau de superfície mas menos comum que o parosteal
  - Corresponde a 2% de todos OS
  - Ligeira predominância masculina
  - Segunda e 3ª década de vida

Osteossarcoma Periosteal

- Locais de envolvimento
  - Diáfises e metadiáfises dos ossos longos (++ faces anterior, lateral e medial)
  - Raramente: clavícula, pélvis, mandibula, costelas ou crânio
- Clínica
  - Massa palpável sem dor (fase inicial)
  - Desconforto/dor local

Osteossarcoma Periosteal

- Achados Imagiológicos
  - <u>Radiografia</u>
  - Massa de tecidos moles, com reação perióstea, com espessamento e erosão da cortical
  - Reação perióstea estende-se perpendicularmente desde o córtex.
  - Matriz osteoide pode não ser aparente

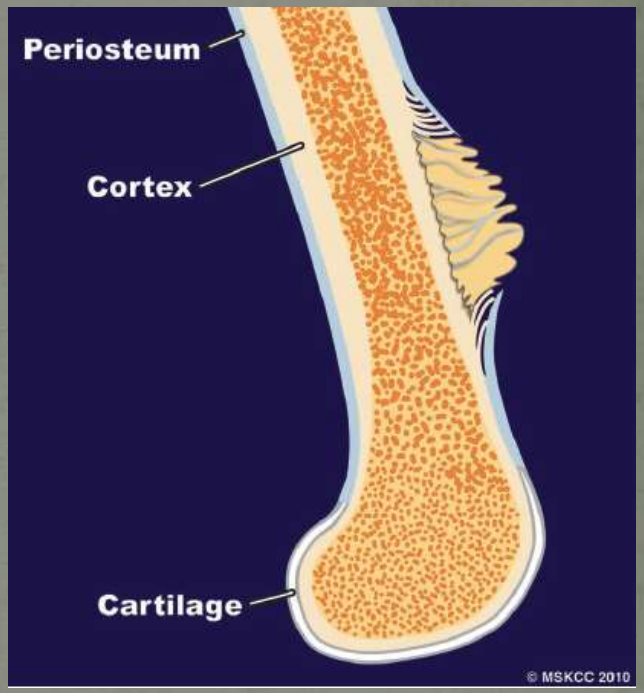

Osteossarcoma Periosteal

- Achados Imagiológicos
  - Radiografia

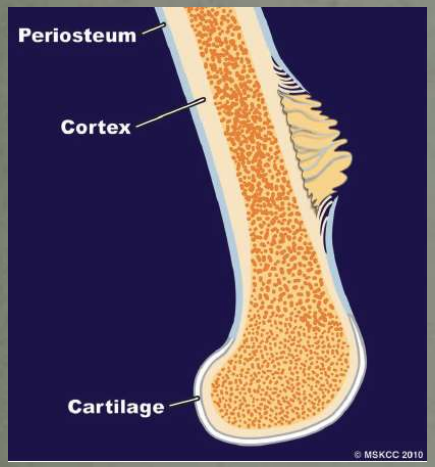

Radiografia do femúr direito nas incidências de perfil e face mostra lesão exofítica de tecidos moles, mineralizada, com espessamento e irregularidade cortical e reação perióstea perpendicular

Osteossarcoma Periosteal

- Achados Imagiológicos
  - RM
  - Avaliar a extensão da lesão, integridade do córtex e massa de tecidos moles
  - A matriz condroide predomina logo a lesão é hipointensa em T1 e hiperintensa em T2.
  - Tem alguns focos hipointensos em T1 e T2 correspondendo a matriz calcificada
  - Invasão da medular rara
  - Envolve cerca de 50% da circunferência óssea

Osteossarcoma Periosteal

- Achados Imagiológicos
  - RM

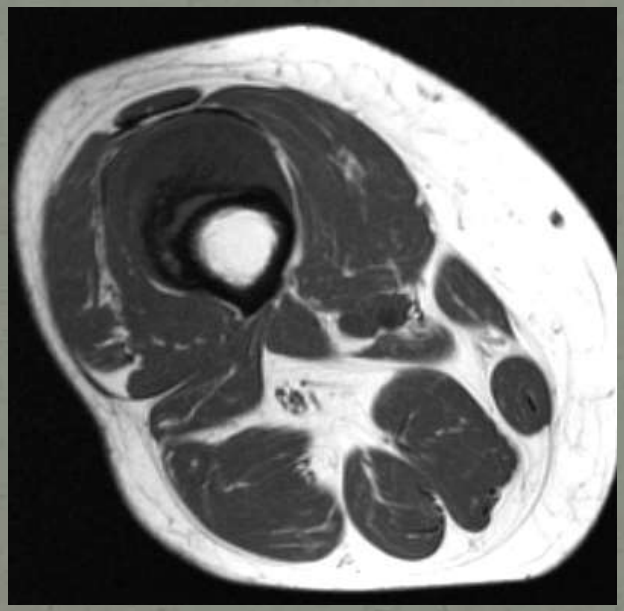

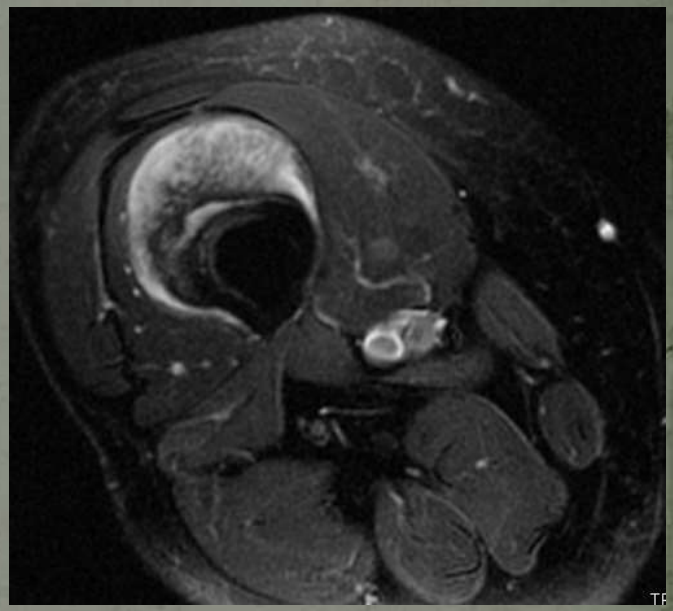

Imagens de RM plano axial ponderados em T1 e T2 com saturação de gordura mostram lesão com origem na cortical, ocupando a vertente antero-lateral externa do fémur direito. Observa-se acentuado hipersinal periférico em T2, compatível com presença de cartilagem. Centralmente, observa-se área de hipossinal em ambas as sequências, em relação com mineralização. Não há invasão da medula óssea.

Osteossarcoma Periosteal

- Diagnóstico Diferencial
  - OS parosteal
    - Lesão metafisária justacortical densamente mineralizada
    - Periosteal tem aspecto mais agressivo com reação perióstea
  - OS superfície de alto grau
    - Ambos afectam a diáfise dos ossos e causam reação perióstea e destruição da cortical
    - Normalmente o OS de alto grau afecta toda a circunferência e tem maior probabilidade de invasão medular
    - Histologicamente o OS de alto grau mostra alto grau histológico em todo o tumor

Osteossarcoma Periosteal

- Diagnóstico Diferencial
  - Tumores condroides periosteais (condroma periosteal e condrossarcoma periosteal)
    - Massas de tecidos moles justacorticais com limites bem definidos, tipicamente metafisárias, com calcificações curvilíneas na periferia da lesão

    - Por outro lado o OS é tipicamente diafisário, com destruição da cortical e reação perióstea.

Osteossarcoma Periosteal

- Tratamento e Sobrevida
  - Resseção cirúrgica
  - Sobrevida inferior ao OS parosteal mas superior ao OS convencional (cerca de 83% aos 5A)

Osteossarcoma de Superfície de Alto Grau

Osteossarcoma de Superfície de Alto Grau

- Tumor maligno formador de osso, de alto grau, com origem na superfície do osso

- Epidemiologia
  - Subtipo mais raro de OS de
  - Corresponde a <1% de todos OS
  - Ligeira predominância masculina
  - Segunda década de vida

Osteossarcoma de Superfície de Alto Grau

- Locais de envolvimento
  - Diáfises e metáfises dos ossos longos (+++fémur)
- Clínica
  - Massa palpável e/ou dor

Osteossarcoma de Superfície de Alto Grau

- Achados Imagiológicos
  - <u>Radiografia</u>
  - Massa de tecidos moles na superfície óssea, parcialmente mineralizada,
  - Reação perióstea, interrupção da cortical.

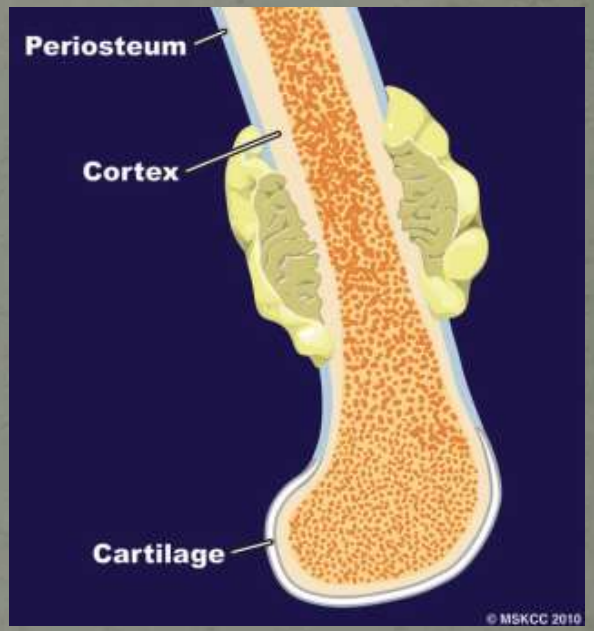

Osteossarcoma de Superfície de Alto Grau

- Achados Imagiológicos
  - Radiografia

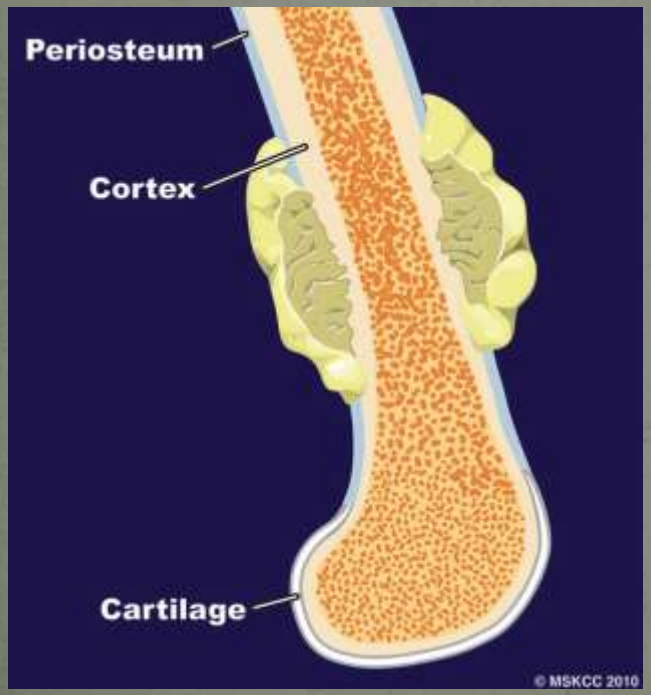

Radiografia do fémur esquerdo nas incidências de frente e perfil mostra volumosa lesão de tecidos moles, com extensa matriz osteoide, a envolver o fémur esquerdo..

Osteossarcoma de Superfície de Alto Grau

- Achados Imagiológicos
  - RM
  - Estadiamento local
  - Permite avaliar a extensão intramedular e envolvimento circunferencial
  - Normalmente mais extenso do que nos outros OS de superfície

Osteossarcoma de Superfície de Alto Grau

- Achados Imagiológicos
  - RM

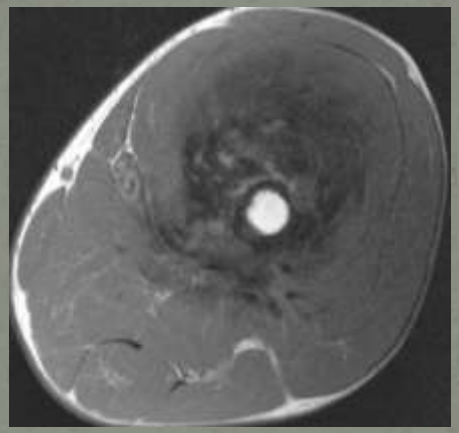

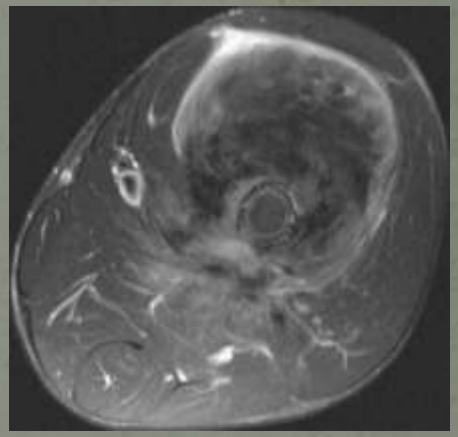

Imagens de RM no plano sagital (c) e axial ponderados em T1 e no plano axial ponderadas em T2 com saturação de gordura mostram lesão expansiva envolvendo circunferencialmente toda a diáfise e a metáfise distal femoral esquerdas. A lesão apresenta aspecto heterogéneo, predominantemente hipointenso em T1 e T2 (matriz osteoide). Não se observam alterações do sinal da cavidade medular do fémur. A cortical apresenta focos de alteração de sinal sugestivos de invasão.

Osteossarcoma de Superfície de Alto Grau

- Diagnóstico Diferencial
  - Outros subtipos de OS de superfície
    - O OS de alto grau apresenta maior extensão circunferencial
  - OS convencional com volumosa massa de tecidos moles
    - Pode ser indistinguível do OS de superfície de alto grau com extenso envolvimento medular

Osteossarcoma de Superfície de Alto Grau

- Tratamento e Sobrevida
  - QT
  - Cirurgia com preservação do membro/amputação
  - Depende da resposta à QT, semelhante ao OS convencional

Resumo

Tumor	Age	Sex	Bones	Location	Pattern	Margins	Cortical Destruction	Cortical Thickening	Periosteal Reaction	Soft Tissue Invasion
Conventional osteosarcoma	10–30	M>F	Distal femur, proximal tibia	Metaphysis; may extend to epiphysis	Mixed lytic and sclerotic; osteoid matrix	Ill defined	+	–	+	+
Telangiectatic osteosarcoma	10–30	M>F	Femur, tibia, humerus	Metaphysis	Geographic, lytic, expansile	Ill defined	+	–	+	+
Small-cell osteosarcoma	10–30	M = F	Distal femur, proximal tibia	Metaphysis; extension to epiphysis; may be isolated to diaphysis	Permeative with osteoid matrix; may be purely lytic	Ill defined	+	–	+	+
Low-grade central osteosarcoma	20–40	M = F	Distal femur, proximal tibia	Metaphysis; may extend to epiphysis	Lytic; may be expansile; diffuse sclerosis may be seen	Well defined, sclerotic rim; ill defined may be seen	May be subtle	–	May be subtle	May be subtle
Parosteal osteosarcoma	20–50	F>M	Distal femur (posterior), proximal humerus	Metaphysis	Juxtacortical ossific mass	Well defined	Rarely seen	+	–	+ in high grade
Periosteal osteosarcoma	10–30	M>F	Femur, tibia	Diaphysis or metadiaphysis	Juxtacortical mass; involves 50% of circumference	Well defined	–	+	+	Juxtacortical
High-grade surface osteosarcoma	10–40	M>F	Distal femur, shoulder	Diaphysis or metaphysis	Juxtacortical mass; involves entire circumference	Well defined	–	+	+	Juxtacortical
Intracortical osteosarcoma	10–20	M>F	Tibia, femur	Diaphysis	Intracortical, geographic with osteoid	Smooth	–	+	–	–

*Prabhakar Rajiah et all; Imaging of Primary Malignant Bone Tumors (Nonhematological); Radiol Clin N Am 49, 2011.

Conclusão

- O OS é o tumor maligno ósseo mais comum nas crianças e adultos jovens.
- A classificação dos subtipos de OS é baseada não apenas nos achados histológicos, mas também nas alterações morfológicas observadas nos estudos de imagem.
- Os métodos de imagem seccional (particularmente RM) permitem:
  - Extensão endomedular do tumor (invasão da epífise e da superfície articular);
  - Extensão da massa de tecidos moles e sua relação com as estruturas envolventes (invasão das estruturas neurovasculares);

Conclusão

- Cada subtipo, pelas suas características imagiológicas sobreponíveis a várias outras entidades benignas e malignas, cria desafios diagnósticos.
- Para um diagnóstico mais preciso, é importante para o radiologista estar familiarizado com as características imagiológicas dos vários subtipos de OS, bem como dos seus mimetizadores.

Bibliografia

- BJ Manaster et all; Musculoskeletal Imaging: The Requisites In Radiology, Third editiom; Mosby Elsevier 2007.
- Fletcher CDM, et all; Pathology and genetics of tumours of soft tissue and bone; In: World Health Organization classification of tumours; Lyon, France; IARC Press, 2002.
- Gail Yarmish et all; Imaging Characteristics of Primary Osteosarcoma: Nonconventional Subtypes; Radiographics, 2010.
- Mark D. Murphey et all; The Many Faces of Osteosarcoma; Radiographics, 1997.
- Prabhakar Rajiah et all; Imaging of Primary Malignant Bone Tumors (Nonhematological); Radiol Clin N Am 49, 2011.
- William E Brant, Clyde A Helms; Fundamentals of Diagnostic Radiology, Vol IV, Fourth edition; Lippincott Williams & Wilkins 2002.